頭頸部がん手術ノート

輪層の外科

朝日大学病院頭頸部外科・耳鼻咽喉科
長谷川泰久［著］

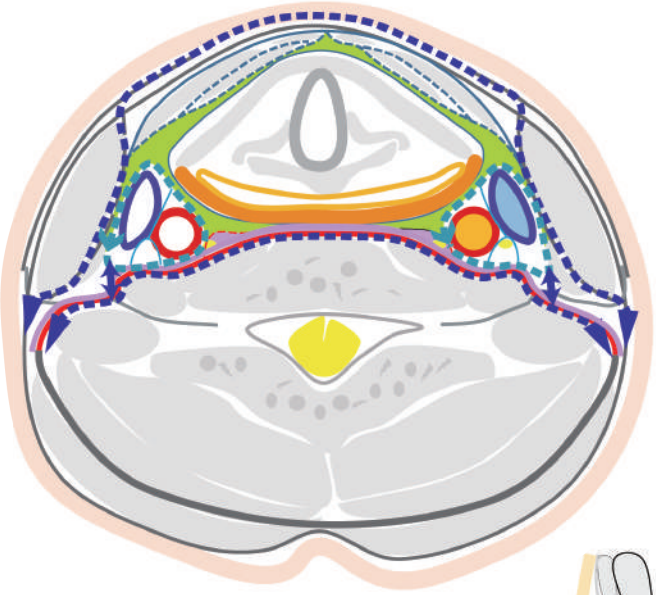

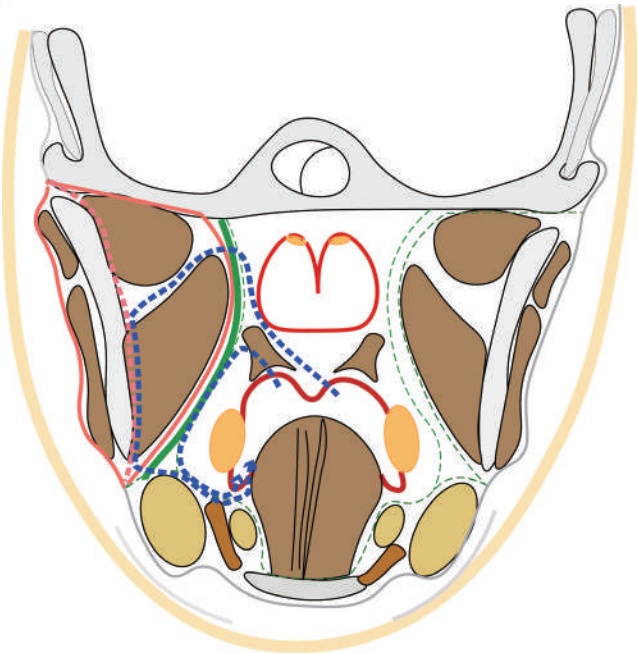

Kinpodo

推薦のことば

著者は2016年に【愛知県がんセンター頸部郭清術】（単著）を上梓した。これは、著者が手術をアートとしてとらえ、手術のたびに著者の中で概念化された「頸部郭清術のベスト」を目指し、自己研鑽の日々を送り、納得できた高みに達した結果を世に問うたものと考えられる。あえて「愛知県がんセンター式」頸部郭清術とした意味は、極論すれば、頸部郭清術を行うには、頸部の筋肉、血管、神経の走行よりもlayer（Schicht）の存在とその連続性を知らねばならないという主張であろう。その主張こそ愛知県がんセンターで学んだ頭頸部外科医共通の理念なのだと思われる。

今回上梓された【頭頸部がん手術ノート】副題「輪層の外科」は前著を補完する部分もあるが、主題は「頭頸部癌・原発巣切除術」である。前著のlayerを頭蓋底から上縦郭まで拡大し、解剖学的に細分化し、原発巣切除へのアプローチにかかわる様々なlayerを詳説する。副題の「輪層」とは、頸椎を中心に同心円状に広がる筋組織と、その間隙に存在する消化管・気道、神経・血管を観念した著者ならではの表現である。特に第４章「頭頸部がん外科治療　輪層の外科の基本概念と筋間隙による理論的手術」では、解剖学教科書では取り上げられることがなかった頸部筋間隙と剥離層をレーヤー０からレーヤー５まで分類し、口腔癌、喉頭癌、上咽頭癌、中咽頭癌、下咽頭癌、上顎癌、耳下腺癌、甲状腺癌について、それぞれのアプローチと関与するレーヤーを解説している。これらのレーヤーを局所的にとらえるだけで、耳下腺腫瘍、副咽頭間隙腫瘍、側頸嚢胞、甲状腺腫瘍などの良性腫瘍摘出術のイメージトレーニングにも極めて有用である。

本書は、頭頸部外科医を志す方々には手術の基本と理論を、多くの手術を経験したベテラン医師には著者の情熱とレーヤーへのこだわりは更なるモチベーションとなるはずであろう。耳鼻科医局必読図書としてご購入をお勧めする。

2020年４月

千葉徳洲会病院
耳鼻咽喉科・頭頸部外科センター長
鎌田信悦

まえがき

手術書というのは数多く出版されている。おそらく頭頸部がんに関する書籍は比較的少ないがそれでも多くはある。その中で他にない本書の特徴は頭頸部がん手術法の概念を基盤に書かれていることである。

私は手術についてこれまで考えてきた。

外科はサイエンスとアートと言われるが、アートの部分に重きが置かれることが多い。元々手術は個人技であり、個々の経験からその多くが成り立っている。多くの外科医は学んだ技術を自己流に消化し己の手技を確立する。

一方、手術には法則がある。安全かつ根治性に優れた手術を容易に行うにはどうしたら良いか、そしてそれは汎用性の高い手術法であることが必要であると考えていた。そして、それは筋膜・筋間隙に基づく手術法であると結論に至った。

それを、どのように伝えたらよいか。本書では外科医自らの手技の確立に著者の経験を少しでも役立ててほしいという思いで書かれている。頭頸部がん手術には数多くの術式があるが、本書では著者が比較的多く経験した手術が著されている。その意味で手術ノートとした。

筋膜・筋間隙に基づく手術法は従来から言われてきたことで特に新しい概念ではない。頸部郭清術については既に「愛知県がんセンター 頸部郭清術」を著し、筋膜の手術としての手技を解説した。

本書ではこれに続き原発臓器に対して、筋膜・筋間隙の手術を多くの手技に適応しその普遍化を図った。その結果、頭頸部がんの手術には解剖学的共通性があり、その共通性を理解し論理的な手法を用いることにより、より安全で習熟の容易な手術法を行うことができると考えた。

その解説には著者のやや独断的な考え方が含まれているかもしれない。読者は批判的な考えも入れて、本書を読んでこれを消化いただきたい。

2020年7月

朝日大学病院
頭頸部外科・耳鼻咽喉科
長谷川泰久

目次

推薦の言葉 …… i
まえがき …… iii

1 頭頸部がん治療の歴史 …… 2
- がんの外科 …… 3
- 頸部郭清術 …… 3
- 放射線治療 …… 4
- 薬物療法 …… 4

2 手術手技の基本 …… 5
- 切開 …… 5
- 剥離 …… 8
- 結紮 …… 9
- 縫合 …… 10

3 手術用エネルギーデバイスの種類と特徴 …… 11
- 高周波電流タイプ …… 11
- 加熱タイプ（熱メス） …… 11
- ハサミ（鉗子）型エナジーデバイス …… 12

4 頭頸部がん外科治療　輪層の外科の基本概念と筋間隙による論理的手術 …… 14
- 同心円モデルと筋膜 …… 14
- 筋間隙 …… 17
- 剥離の層（レイヤー）を定義する …… 31

5 頭頸部がん手術の構成 …… 39
- 原発部位切除術 …… 39
- 頸部郭清術 …… 39
- 再建術 …… 39

6 頸部郭清術 …… 41
- 全頸部郭清術 ND（SJP） …… 44
- 選択的頸部郭清術 ND（SJ 1 - 2） …… 62

7 口腔がんの手術 …… 72
- 早期口腔がんの手術 …… 72
- 舌半切・ 亜全摘術 …… 79

- 舌全摘術 …… 93

8 喉頭がんの手術 …… 94

- 喉頭全摘術と音声再建術 …… 94
- 放射線治療と薬物療法 …… 94
- 喉頭機能温存手術 …… 96
- 喉頭全摘術の手技 …… 103

9 上咽頭がんの手術 …… 104

- 上咽頭へのアプローチ法 …… 104
- 上顎スウィング法 …… 105

10 中咽頭がんの手術 …… 107

- 経口法 …… 107
- 外切開法 …… 107
- 中咽頭側壁がんの手術 …… 112
- 前壁がんの手術 …… 120

11 下咽頭がんの手術 …… 122

- 経口法 …… 122
- 外切開法 …… 122

12 鼻副鼻腔の手術 …… 132

- 上顎全摘術および拡大上顎全摘術 …… 132

13 唾液腺の手術 …… 143

- 耳下腺 …… 143
- 顎下腺 …… 149
- 舌下腺 …… 150

14 甲状腺がんの手術 …… 154

- 甲状腺葉峡切除術 …… 154
- 甲状腺全摘術について …… 160
- 甲状腺被膜外浸潤の手術 …… 160
- 甲状腺手術時の副甲状腺温存移植術 …… 166

15 レイヤー手術のまとめ …… 170

文献 …… 173
あとがき …… 179

6 頸部郭清術

頸部郭清術とは頸筋膜からなる楕円柱に、筋肉、脂肪結合織、そしてリンパ節とリンパ管からなる頸部組織を包み込んでen blockに切除する術式である[33)]。

この楕円柱は４面２縁からなるが、その前面は深頸筋膜浅葉、後面は後縁から前縁にかけて深頸筋膜深葉、頸動脈鞘、深頸筋膜中葉で構成される。後縁は僧帽筋前縁で深頸筋膜浅葉と深葉が接する線、前縁は深頸筋膜中葉である。上面（頭側）と下面（尾側）は切離された筋肉と脂肪結合織で作られる。

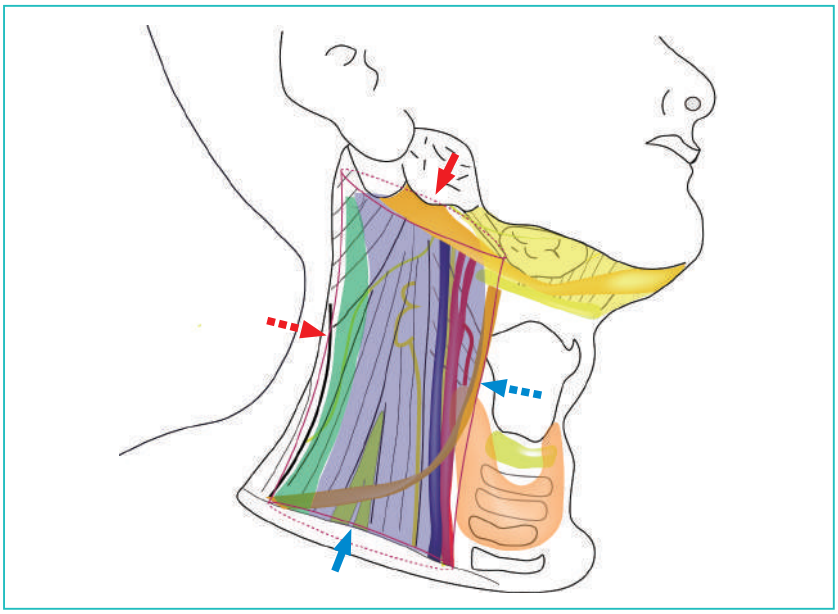

図6-1 筋膜の楕円柱図
赤実線矢印：上面
青実線矢印：下面
青破線矢印：前縁
赤破線矢印：後縁

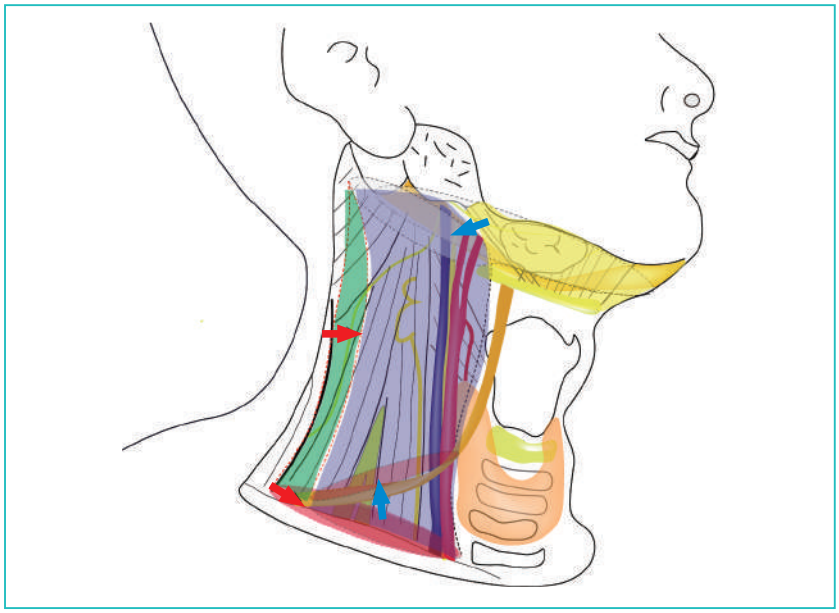

図6-2 術式による面と縁の移動
赤矢印：選択的NDでの後縁の移動
青矢印：選択的NDでの上面または下面の移動

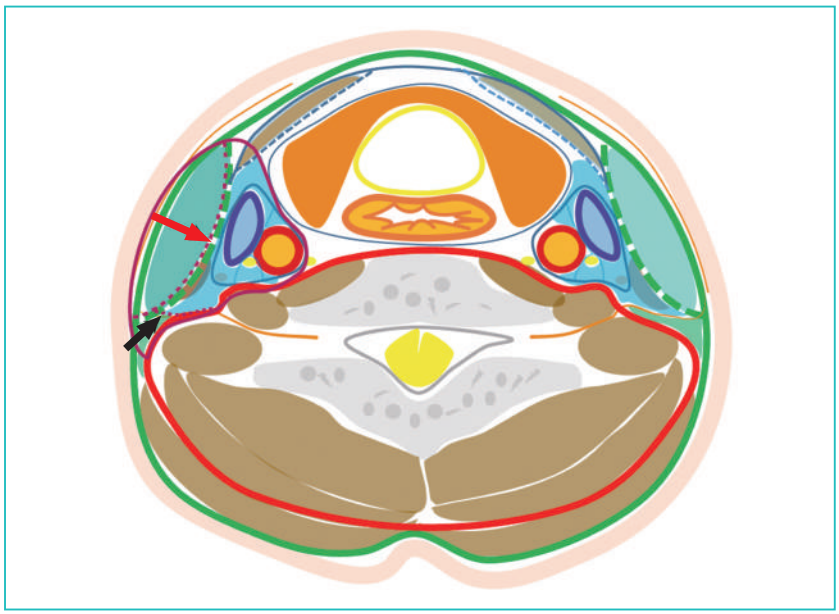

図6-3 横断面での術式による面と縁の移動
矢印：選択的NDでの外面と後縁の移動

この楕円柱の４面２縁は術式によって筋膜の構成と切離端の高さが異なるが、基本的には筋肉、脂肪結合織、そしてリンパ節とリンパ管からなる頸部組織を筋膜で包み込んで郭清することは同じである（図6-1参照）。機能温存術式になると楕円柱の外面は深頸筋膜浅

葉が胸鎖乳突筋の外から内に、後縁は僧帽筋前縁から胸鎖乳突筋後縁に移動し、それに従い下面は小さくなる。楕円柱内の頸部リンパ節に被膜外浸潤や多発リンパ節転移があれば、バリアーとしての胸鎖乳突筋や内頸静脈の切除と郭清領域の拡大が必要となり、楕円柱の面と縁は外へ拡大する。上面は機能温存よりも原発部位によりその高さが変わる。下面は口腔がんに対する予防的郭清術において上方へ移動する。

レイヤー手術はそれぞれの郭清術式における面と縁に対応するレイヤーを剥離切離する。 術式により面と縁は移動するので、レイヤーも変わる（図6-2、図6-3参照）。

具体的な術式にてレイヤーからの手順を呈示する。

その前にこの章ではJapan Neck Dissection Study Group（JNDSG）によるリンパ節分類と郭清術分類[37]を用いるので、その概要をまず述べる（図6-4参照）。

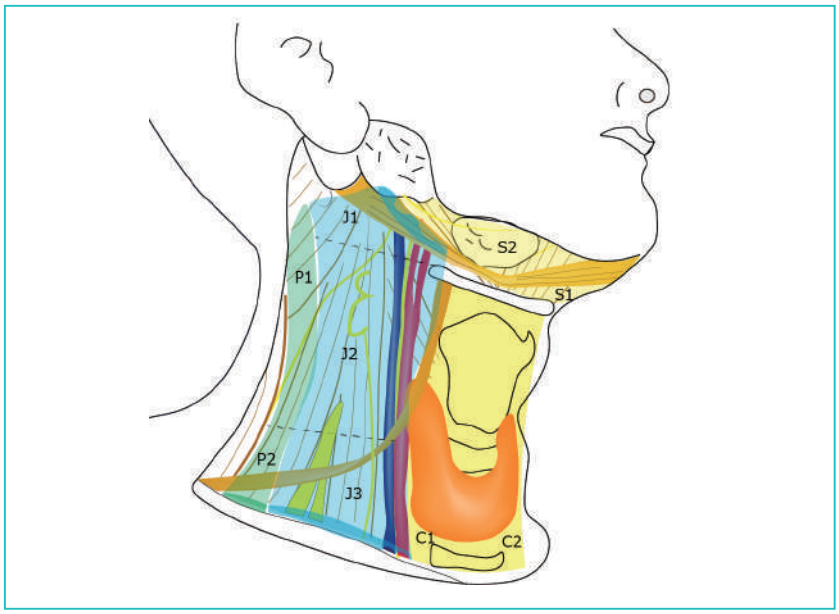

図6-4 JNDSGリンパ節分類

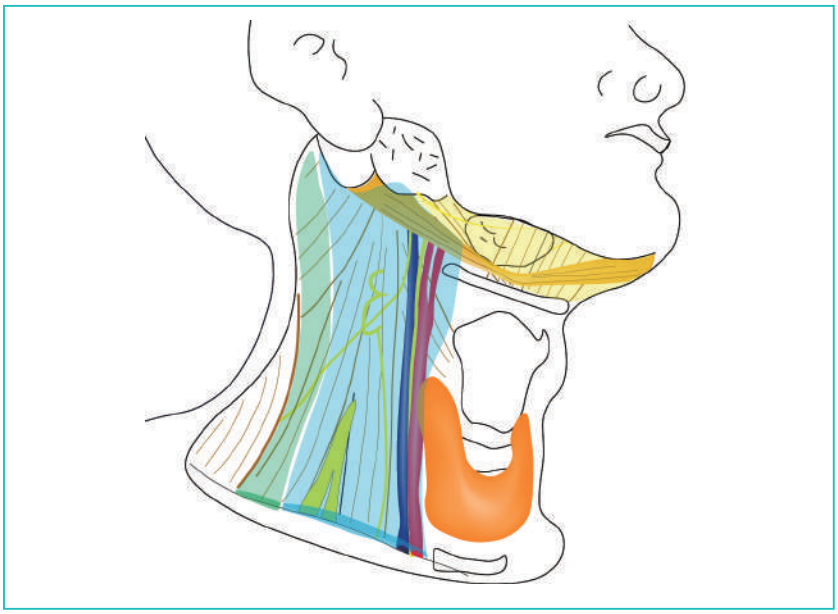

図6-5 ND（SJP）郭清範囲

JNDSG郭清術分類は郭清された領域と切除された非リンパ組織の二つの要素を略字でカッコ内に併記しその間はスラッシュ（/）で区別する。基本となる非リンパ組織の胸鎖乳突筋、内頸静脈、副神経は英大文字１字のM、V、Nでそれぞれ表し、その他の非リンパ組織は英小文字２字で表す。基本となるリンパ節領域および非リンパ組織と、その他の領域および非リンパ組織との間はカンマ（,）で区切る。

全頸部郭清術は切除される非リンパ組織（内頸静脈（V）、副神経（N）、胸鎖乳突筋（M））により、ND（SJP/VNM）いわゆる根治的頸部郭清術からND（SJP）、ND（SJP/VM）、ND（SJP/M）の根治的頸部郭清術変法（保存的または機能的頸部郭清術）に大きく分けられる。

選択的頸部郭清術は主にND（SJ1-2）とND（J）に分けられるが、ND（SJ）などの派生術式もある。

1 全頸部郭清術ND（SJP）

全頸部郭清術[34]は一側の全頸部リンパ組織を網羅的に切除する頸部郭清術（comprehensive neck dissection）である（図6-5参照）。今日、全頸部郭清が適用されるのは通常臨床的に頸部リンパ節転移が明らかな症例である。

郭清は四つの面と二つの縁を順次切離するように行う。ここではND（SJP）の手順と要領は次のごとくである。①外面（SLDCF）を切離する。②上面（下顎骨下縁－乳様突起）、③下面（鎖骨上縁）に続いて④後縁（僧帽筋前縁）を切離し、郭清組織を前方へ持ち上げ

ながら⑤内面（DLDCF）を鋭的に切離する。頸動脈鞘を開き必要な血管、神経を残し⑥前縁（前頸筋外側面）を切離する（図6-6参照）。

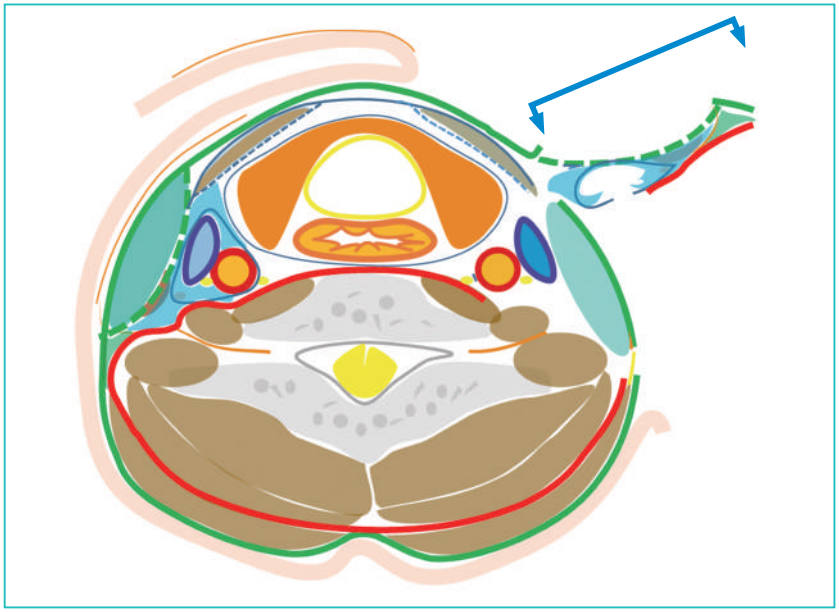

図6-6 ND（SJP）郭清組織横断図
青矢印：郭清組織

体位はヘッドダウンが可能な枕板を付けた手術台にて頸部を軽度進展させ、さらに頭頸部が水平になる程度に縦転位にさせて行う。手術枕にて頭部を固定し回転を防ぐ。頭部は健側に軽度回転させ、必要に応じ手術台を横転位にする。

外面：レイヤー1

● 皮膚切開

原発部位と両側性かにより皮切が異なるが、通常はY（T）字、J（U）字皮膚切開を行う。症例により横切開、平行横切開を行う。

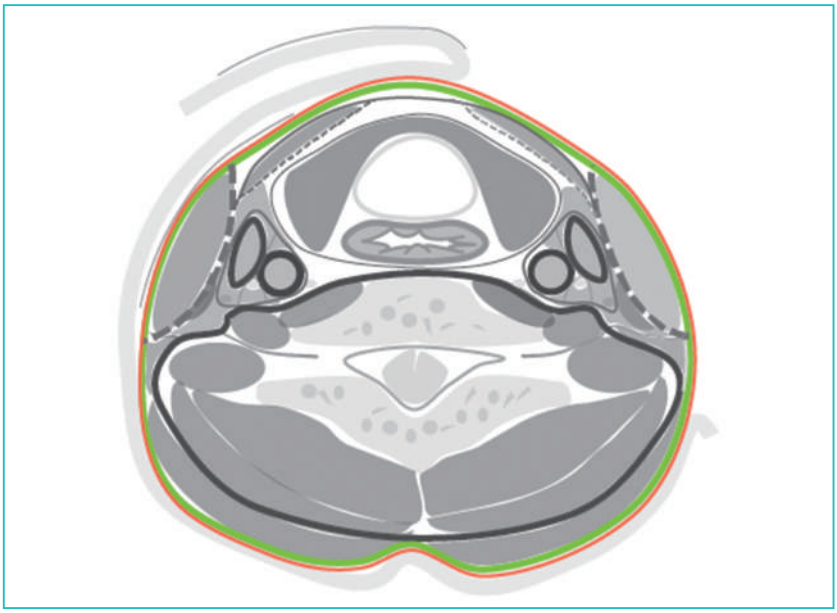

図6-7 外面アプローチ横断図とレイヤー１

● 皮弁挙上

皮弁を広頸筋下すなわちレイヤー１で切離し挙上する。皮膚鉤で十分に牽引し、広頸筋の後面を露出し、SLDCFが切除側に付くようにこの間で剥離する。皮弁作製の範囲は上下面と前後縁が十分に確認できる範囲である。皮膚鉤は皮弁挙上の初めには皮下に掛けるが、その後に広頸筋に掛け直す。こうすることにより広頸筋面と筋膜とのカウンタートラクションが掛けやすくなる。

上面（下顎骨下縁ー顎二腹筋後腹）：レイヤー PG–SLM

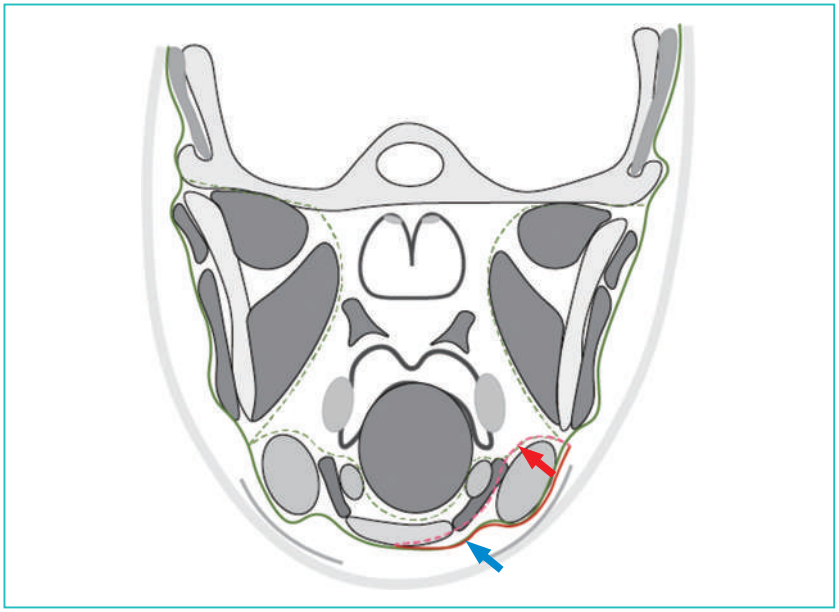

図6-8 上面アプローチとレイヤー SLM 冠状断
レイヤー SLM（青矢印）で顎舌骨筋の中間レイヤー（赤矢印）から深（顎下）層を切離する

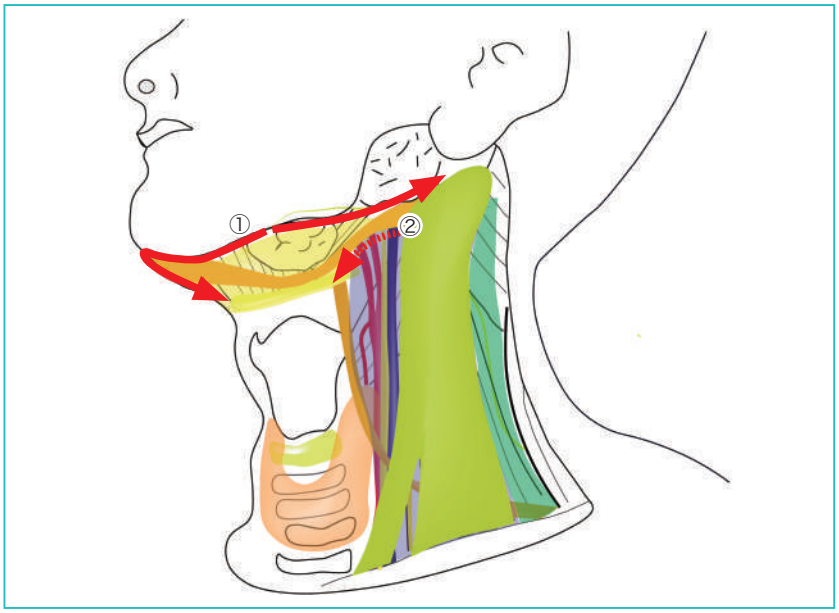

図6-9 上面アプローチとレイヤー PG-SLM 模式図
①：下顎骨下縁よりから対側顎二腹筋前腹に向かいレイヤー SLM に入る
②：耳下腺下極から患側顎二腹筋後腹に達する

顎下部で顔面神経下顎縁枝を確認し、これを耳下腺部まで追求する。剥離層は下顎骨下縁からレイヤー PG 下極の層である。

顔面神経の確認は顔面動静脈と交差する位置で、浅頸筋膜下に透見できる糸状の組織を探すと確認しやすい。中枢側へ神経を追い求めながら耳下腺下極を切離し、頸枝を確認して切離する。多くの場合、下顎縁枝は下顎後静脈に接するように上行していくので、そのあたりまで同定する。下顎後静脈は浅側頭静脈と顎静脈とが合して形成される。耳下腺内を下行して、前枝と後枝に分かれる。前枝は顔面静脈と舌静脈が合流する共通幹に流入して、共通幹を介して内頸静脈に注ぐ。後枝は、後耳介静脈を受け、外頸静脈となる。外頸静脈を温存する場合にできれば下顎後静脈も温存するが、多くの場合耳下腺下極と共に切離しても差し支えない。

次に下顎下縁で顔面動静脈を切断し、上方断端を結紮糸と共に上方へ撥ね上げて置く。こうすると、下顎縁枝も挙上される。下顎骨下縁に沿って、結合織を切離し、耳下腺部下極後方を切除し、顎二腹筋後腹に達する。レイヤー３Ａに達するが、その操作は後になる。

レイヤー SLMでの郭清に移る（図6-8、図6-9参照）。頤下では対側の顎二腹筋前腹の直上で筋膜・結合組織・脂肪組織を切離する。下縁は舌骨上にてこれらを剥離する。舌骨直上を底辺とし患側・対側顎二腹筋前腹を二辺とする二等辺三角形の組織を郭清する。レイヤー SLMの中間レイヤーである顎舌骨筋辺縁に筋鈎を掛けこれを牽引し、顎下腺を下方に牽引しながら、舌神経と顎下神経節、舌下腺の一部と顎下腺管を確認し舌神経を残してこれらを切断する（図6-10参照）。この直下には舌下神経が舌骨舌筋外面に接して前上方に走行するので、集簇結紮の際はこれを巻き込まないように舌下神経を確認しておく。

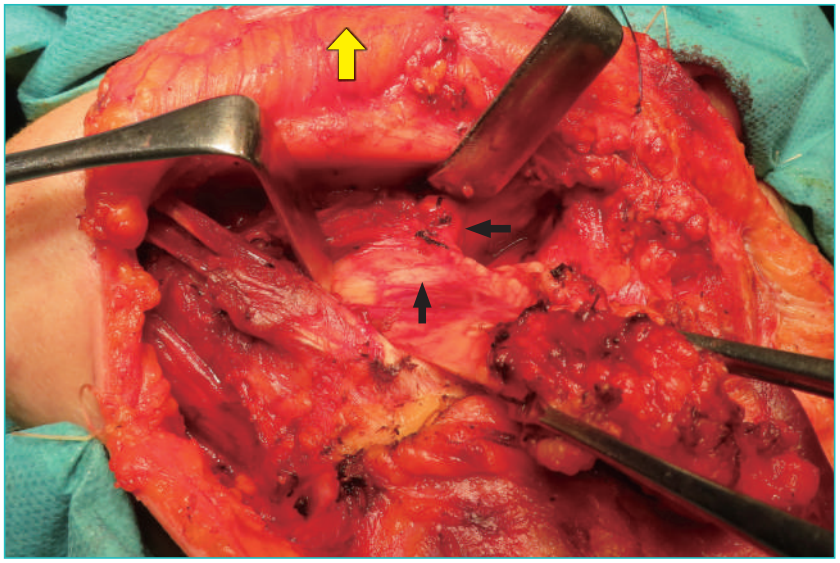

図6-10 顎下腺を下方に牽引し舌神経と顎下神経節を確認
黄太矢印：頭側方向（以下同様）
黒矢印：舌神経

顎下腺を外側に飜転して、下顎骨下縁に沿って結合織を切離し、耳下腺部下極を切除し、顎二腹筋後腹に達する。顎二腹筋後腹下縁にて顔面動脈を二重に結紮する。

胸鎖乳突筋と顎二腹筋後腹を乳様突起付着部近くまで確認しておく。顎二腹筋後腹下縁を切離しこれに筋鈎を掛け挙上し、レイヤー３Ａにて結合組織下にある内頸静脈、内外頸動脈、舌下神経を確認する。副神経は通常この高さでは内頸静脈壁の前面または外側縁に沿って外下方に走るが、内頸静脈の後面を通る場合や稀ではあるがこれを貫くように走行する場合もある（図6-11参照）。

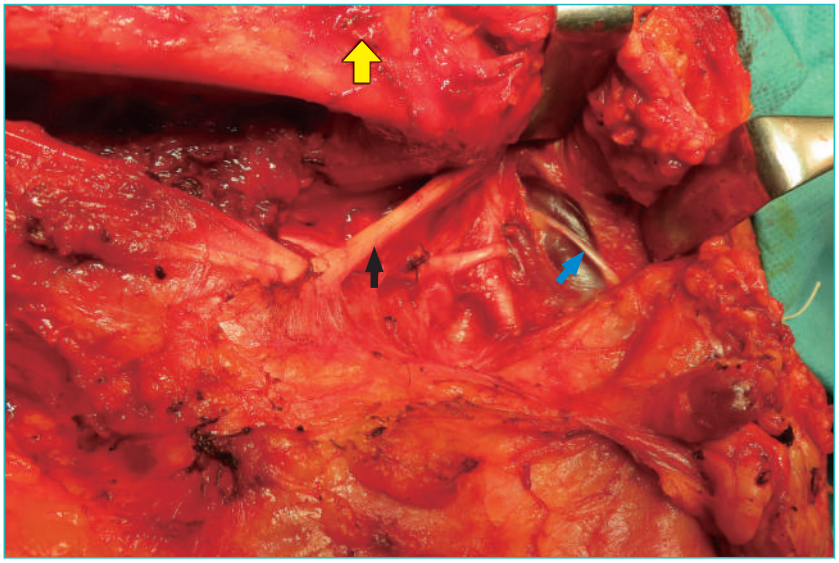

図6-11 内頸静脈と副神経を露出
黒矢印：顎二腹筋後腹
青矢印：内頸静脈と副神経

Ｓ領域（level Ⅰ）の郭清を行わない場合は顎下腺下縁にて結合組織を切開し、舌骨から顎二腹筋後腹さらに乳様突起に至る。

外面：レイヤー２Ａ

● 副神経後頸三角部

副神経を同定する。筋膜下の最も浅い位置を選びモスキートで剥離する。胸鎖乳突筋や僧帽筋の近くは神経の位置がやや深くなるのでその中間がよい。胸鎖乳突筋外側縁１/２やや上から僧帽筋上部外側縁中下１/３にかけて後頸三角を斜走するので、その位置と方向を想定し剥離同定する。筋膜下に透見されることも多い。副神経を同定しこれを上下に剥離する。神経鈎で軽く牽引しメスとモスキートで鋭的に剥離する（図6-12参照）。中枢側は一部胸鎖乳突筋内まで追求しておく。僧帽筋近くではやや深い走路となり筋の裏面に入る（図6-18参照）。やや下方にある外側鎖骨上神経も副神経とほぼ同様な層を走行するので

間違えることがあるが胸鎖乳突筋外側縁では筋内へ入らず、筋に沿うようにして深層へ向かうので鑑別することができる。頸神経のいくつかが胸鎖乳突筋後縁と交差するこの部位をErb's point（神経点）という。

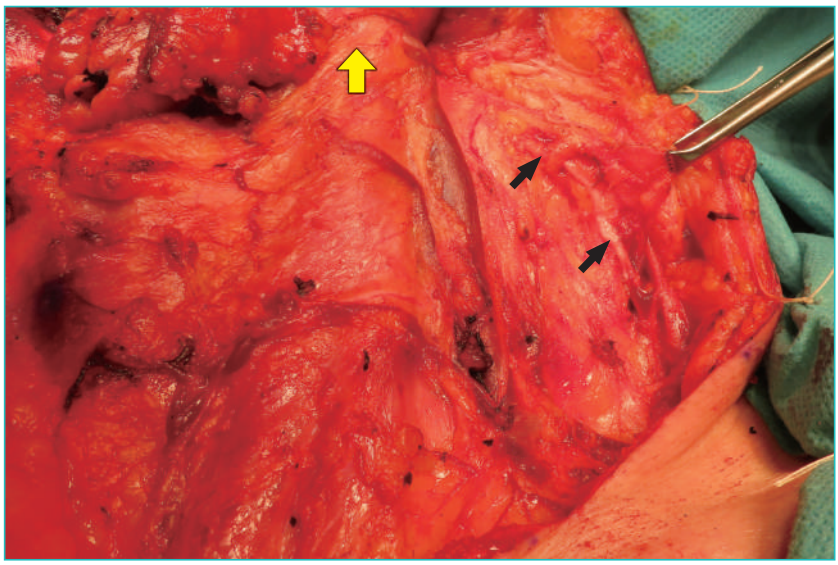

図6-12 後頸三角部で剥離された副神経
黒矢印：副神経

● 副神経上内深頸部

レイヤー2Aを剥離する（図6-13、図6-14参照）。具体的には胸鎖乳突筋前縁をその起始部から付着部まで鋭的に深頸筋膜浅葉外層を切離し、胸鎖乳突筋内面の深頸筋膜浅葉内層を筋全長全幅に亘り胸鎖乳突筋後縁に至るまで剥離する。ただし、胸鎖乳突筋後縁上1/3付近の切離は副神経僧帽筋枝を確認し、これを剥離してから行う。

あとがき

頭頸部がんはあたかも胃がんや肺がんのように単一臓器のがんのように扱われている。実は頭頸部は狭い領域であるが多種多機能の臓器と組織の集合体である 。したがって、その術式も多様である。その中で一つの概念を示して全てとは言わないが、いくつかの術式に当てはめることができれば、術式の解剖学的合理性と系統的理解を得ることができる。手術をサイエンスとアートにすることができる。頭頸部、特に頸部はその筋と筋膜を概念化すると同心円モデルを考えることができる。これを頸部郭清術に応用し、筋膜の手術の概念と各種の頸部郭清術式への応用を「愛知県がんセンター 頸部郭清術」で述べた。本書では主に原発臓器の切除術について、筋膜と筋間隙から術式の概念化を試みた。剥離の層（Layer（英）、Schicht（独））を明らかにした上で術式の説明を行った。

まえがきで述べたように、この術式の概念化には著者のやや独断的な考えもあるかもしれないことを再度述べておく。

本書で各臓器の手術について書かれた内容は著者と共著者がこれまでに報告した論文のまとめでもあり、これまでに著した内容を改めて総括した。

これまで、共に手術と研究を行った先生方に深く感謝する。

本書で用いた手術の写真は朝日大学病院において患者の同意と倫理委員会の承認を得て用いている。または論文からの引用も学会と出版社の許諾を得て引用している。

著者略歴

長谷川泰久（はせがわやすひさ）

昭和53年３月　三重大学医学部卒業
昭和60年３月　名古屋大学大学院修了
昭和60年４月　愛知県がんセンター外科第一部 医長
平成12年４月　愛知県がんセンター頭頸部外科 部長
平成24年５月　愛知県がんセンター中央病院 副院長
平成30年４月　朝日大学病院頭頸部外科・耳鼻咽喉科 教授

◎専門医：耳鼻咽喉科専門医・指導医，頭頸部がん専門医・指導医，気管食道科専門医，内分泌外科専門医
◎主な著書（共著含む）：CLIENT21 頭頸部腫瘍（中山書店），耳鼻咽喉科診療プラクティス4 頭頸部腫瘍治療におけるDecision Making（文光堂），新図説耳鼻咽喉科頭頸部外科講座5 頭頸部腫瘍（メジカルビュー社），耳鼻咽喉科診療プラクティス8 耳鼻咽喉科・頭頸部外科のための臨床解剖（文光堂），今日の治療指針2003 年版（医学書院），イラスト手術手技のコツ　耳鼻咽喉科・頭頸部外科　咽喉頭頸部編（東京医学社），今日の耳鼻咽喉科・頭頸部外科治療指針（医学書院），愛知県がんセンター頸部郭清術（金芳堂），耳鼻咽喉・頭頸部手術アトラス[下巻] 第2版（医学書院）

頭頸部がん手術ノート　輪層の外科

2020年８月15日　第１版第１刷 ©

著　　者　長谷川泰久　HASEGAWA, Yasuhisa
発 行 者　宇山閑文
発 行 所　株式会社金芳堂
〒606-8425 京都市左京区鹿ケ谷西寺ノ前町34 番地
振替　01030-1-15605
電話　075-751-1111（代）
https://www.kinpodo-pub.co.jp/
組版・装丁　naji design
印刷・製本　シナノ書籍印刷株式会社

落丁・乱丁本は直接小社へお送りください．お取替え致します．

Printed in Japan
ISBN978-4-7653-1839-6

JCOPY ＜(社)出版者著作権管理機構 委託出版物＞
本書の無断複写は著作権法上での例外を除き禁じられています．複写される場合は，そのつど事前に，（社）出版者著作権管理機構（電話 03-5244-5088，FAX 03-5244-5089，e-mail：info@jcopy.or.jp）の許諾を得てください．

◉本書のコピー，スキャン，デジタル化等の無断複製は著作権法上での例外を除き禁じられています．本書を代行業者等の第三者に依頼してスキャンやデジタル化することは，たとえ個人や家庭内の利用でも著作権法違反です．