

『症例でたどる 頭部 MRI・CT 時間経過で画像はこう変わる』

第1版 第1刷

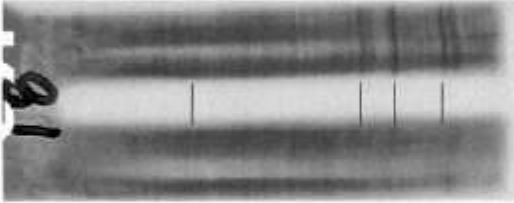
正誤表

(2020年03月現在)

このたびは上記書籍をご購入いただきまして誠に有難うございます。本書に以下の誤りがございましたので、深くお詫び申し上げますとともに、下記のように訂正させていただきます。

株式会社 金芳堂

201 頁	画像 C	誤：150cmH ₂ O	正：150mmH ₂ O
201 頁	画像 B	誤：100cmH ₂ O	正：100mmH ₂ O
205 頁	最下行	誤：180cmH ₂ O	正：180mmH ₂ O
206 頁	16 日後,画像 B	誤：80cmH ₂ O	正：80mmH ₂ O
206 頁	3 か月後,画像 B	誤：120cmH ₂ O	正：120mmH ₂ O
127 頁	画像差し替え		

検査項目	オリゴクローナルバンド：IEF	免疫固定法
電気泳動パターン		
髄液		
血清		
結果判定	陽性	典型的なオリゴクローナルバンドです。
		基準値：バンド数が0～1本